

Casistica clinica in breve

Glicifagosi: due casi di dermatite papulo-vescico-pustolosa da *Glycyphagus domesticus* e *Lepidoglyphus destructor* (Astigmata: Glycyphagidae)

Luca Stingeni, Mario Principato*, Paolo Lisi

Riassunto. Vengono descritti due casi di infestazione ambientale da acari cosiddetti minori che hanno causato un'eruzione cutanea a morfologia clinica poco usuale in un diabetico di 49 anni e in una donna apparentemente sana di 31 anni. Le lesioni eritemato-papulo-vescicolari e pustolose, pruriginose, diffuse a gran parte del tegumento, avevano andamento subentrante e ingravescente. L'esame parassitologico delle polveri domestiche ha evidenziato la presenza di acari adulti, uova, larve e ninfe di *Glycyphagus domesticus* nel primo caso e di *Lepidoglyphus destructor* nel secondo. Si tratta di parassiti dell'ordine *Acariformes*, sottordine *Astigmata*, famiglia *Glycyphagidae*. La bonifica dell'ambiente e l'uso di topici emollienti hanno risolto la sintomatologia.

Parole chiave: epizoonosi, acari, *Glycyphagidae*, *Glycyphagus domesticus*, *Lepidoglyphus destructor*, infestazione ambientale.

Summary. *Glycyphagosis*: two cases of papulo-vesicular and pustular dermatitis from *Glycyphagus domesticus* and *Lepidoglyphus destructor* (Astigmata: Glycyphagidae). Two cases of environmental infestation by so-called minor mites, which caused a clinically unusual cutaneous eruption in a 49-year old diabetic man and in a 31-year old healthy woman, are reported. Recurrent pruriginous small reddish papulovesicles and pustules were observed on almost all skin. Parasitologic examination of house dust showed adult mites, eggs, larvae and nymphae of *Glycyphagus domesticus* in the 1st patient and *Lepidoglyphus destructor* in the 2nd (Acariformes order,

Astigmata suborder, *Glycyphagidae* family). The environmental disinfestation with pyrethroids and the topical treatment with emollients were effective.

Key words: epizoonoses, mites, *Glycyphagidae*, *Glycyphagus domesticus*, *Lepidoglyphus destructor*, environmental infestation.

La gran maggioranza degli acari infestanti le derrate alimentari è inclusa nelle famiglie *Glycyphagidae*, *Acaridae* e *Carpoglyphidae*. Questi artropodi, più noti come acari «minori», possono essere rinvenuti negli alimenti conservati e in particolare in cereali, farina, frutta secca, formaggi¹. A volte causano, specie in alcune categorie lavorative (contadini e mugnai), manifestazioni reaginiche a prevalente coinvolgimento respiratorio e/o oculorinico². Non è raro, tuttavia, rinvenire gli acari «minori» anche nella polvere degli ambienti domestici³, dove si riproducono attivamente colonizzando, in breve tempo, le abitazioni idonee al loro sviluppo⁴ e divenendo per l'uomo, al pari di altri acari⁵⁻⁷, causa occasionale di disordini cutanei.

Caso No. 1

Un uomo di 49 anni, affetto da diabete mellito insulino-dipendente e cardiopatia ischemica cronica, presentava, da oltre 5 mesi, dermatite eritemato-edemato-papulosa, a tratti vescico-pustolo-

Sezione di Dermatologia allergologica e ambientale, Dipartimento di Specialità medico-chirurgiche, Facoltà di Medicina e Chirurgia, e *Istituto di Parassitologia, Facoltà di Medicina Veterinaria, Università degli Studi di Perugia.

Comunicazione presentata alla Riunione annuale interregionale della Sezione Tosco-Umbra della SIDEV, Lucca, 22-23 novembre 1996.

Pervenuto il 3 maggio 1997.

sa, in elementi miliarici o poco più, in genere isolati, diffusamente distribuiti al tronco e agli arti superiori (figura 1). L'esame istologico di una lesione dell'addome metteva in evidenza lieve edema del derma papillare, dove alcuni vasi erano circondati da manicotto linfocitario con qualche eosinofilo.

Caso No. 2

Una donna di 31 anni, con anamnesi personale remota non significativa, è giunta alla nostra osservazione per una eruzione eritemato-papulo-vescicolare e pustolosa, per lo più follicolare, insorta all'addome da circa 3 settimane e rapidamente estesasi alle superfici antero-laterali del tronco e degli arti inferiori (figura 2).

Entrambi i pazienti riferivano che le lesioni erano intensamente pruriginose e avevano andamento subentrante e ingravescente.

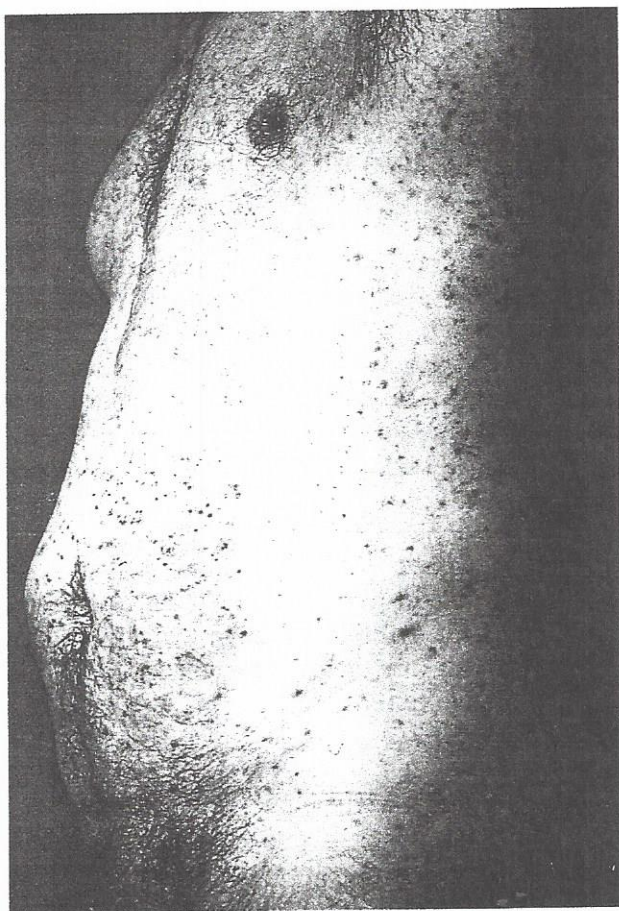


Figura 1. - Dermatite eritemato-edemato-papulosa e vescico-pustolosa del tronco e degli arti superiori (caso No. 1).

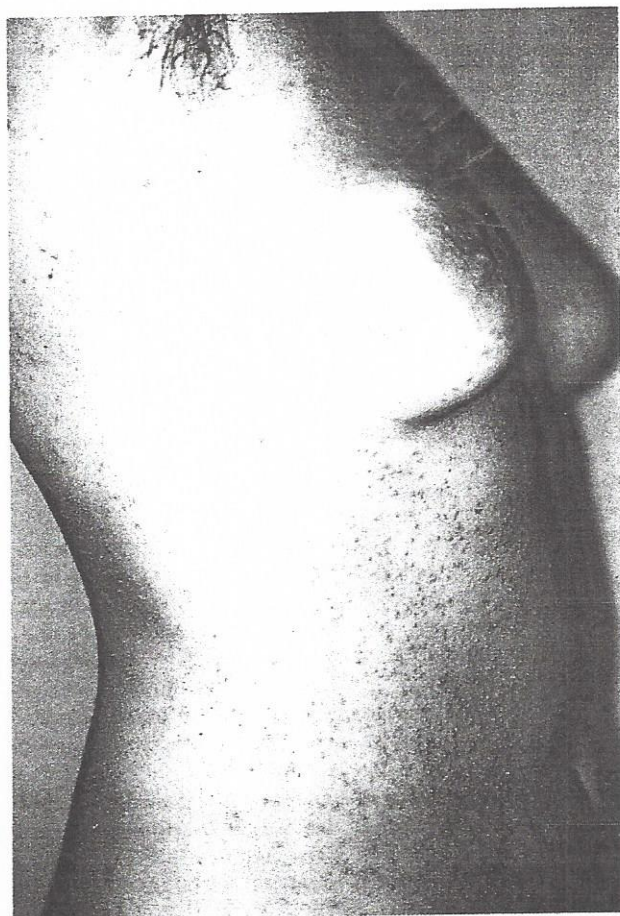


Figura 2. - Dermatite eritemato-papulo-vescicolare e pustolosa della superficie antero-laterale del tronco (caso No. 2).

Indagini di laboratorio

La negatività degli accertamenti ematochimici routinari e il dato di esacerbazione della sintomatologia cutanea nelle rispettive abitazioni ci hanno indotto a effettuare l'esame parassitologico della polvere domestica al fine di verificare l'eventuale presenza di artropodi patogeni. Tale esame, eseguito secondo la tecnica proposta da Fain e Hart⁸, ha portato all'isolamento di numerosi acari astigmati della famiglia *Glycyphagidae*, prevalentemente nella polvere della camera da letto dei due pazienti. In un campione (caso No. 1) è stato identificato *Glycyphagus (G) domesticus* (De Geer, 1778) (figura 3); nell'altro (caso No. 2), *Lepidoglyphus (L) destructor* (Schrank, 1781) (figura 4).

Gli acari di ambedue le specie si trovavano in

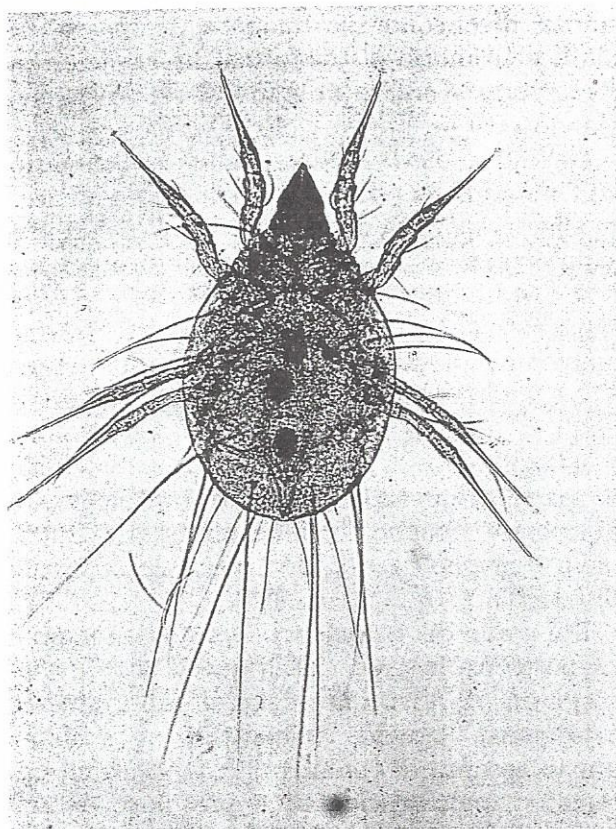


Figura 3. - *Glycyphagus domesticus* (caso No. 1) (400 x).

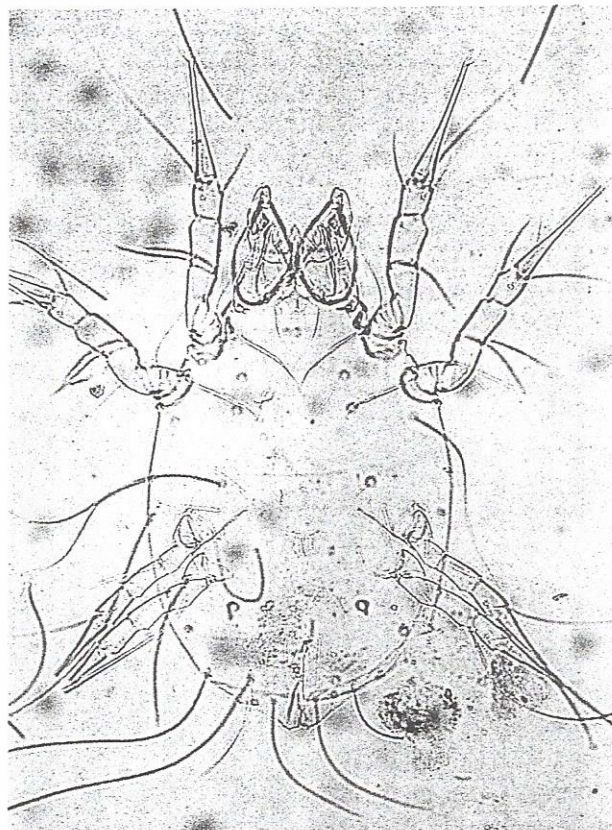


Figura 4. - *Lepidoglyphus destructor* (caso No. 2) (400 x).

piena fase riproduttiva, come dimostrato dal costante rinvenimento di uova, larve e ninfe vitali nel materiale esaminato. L'identificazione delle specie e il rilievo della fase di replicazione in atto ci hanno consentito di individuare, con esattezza, il focolaio di infestazione ambientale che era costituito, in entrambi i casi, da aree murali colonizzate da muffe. Queste, notoriamente, rappresentano un substrato ottimale per la moltiplicazione e il mantenimento degli acari^{9,10}.

Nel caso No. 1 sono state isolate anche alcune deutoninfe ipopiali (o ipopi) di *G. domesticus* (figura 5), segno evidente del tentativo di adattamento dell'acaro a modificate condizioni microclimatiche.

I prick test, eseguiti con gli estratti antigenici degli acari maggiori e minori (Laboratorio Farmaceutico Lofarma, Milano), hanno dato esito negativo.

La bonifica ambientale con piretroidi (ciflutrin e tetrametrina) e le medicazioni con emollienti

hanno determinato rapida remissione della sintomatologia in entrambi i pazienti.

Gli acari appartenenti alla famiglia *Glycyphagidae* sono artropodi cosmopoliti, non ematofagi, per lo più associati a prodotti alimentari conservati, ma presenti pure nelle polveri domestiche, soprattutto quando si realizzano condizioni ambientali favorevoli. Un importante fattore bioecologico, indispensabile per la sopravvivenza sia di *G. domesticus* che di *L. destructor*, è rappresentato dall'elevata percentuale di umidità relativa ambientale (60-80%) che generalmente determina la formazione di muffe sulle pareti più fredde della casa. In effetti, in entrambi i casi esaminati, sull'intonaco dei muri esposti a nord della camera da letto erano presenti evidenti colonie fungine. In tali siti gli artropodi avevano trovato le condizioni microclimatiche ottimali per il loro sviluppo: qui avevano deposto il mag-

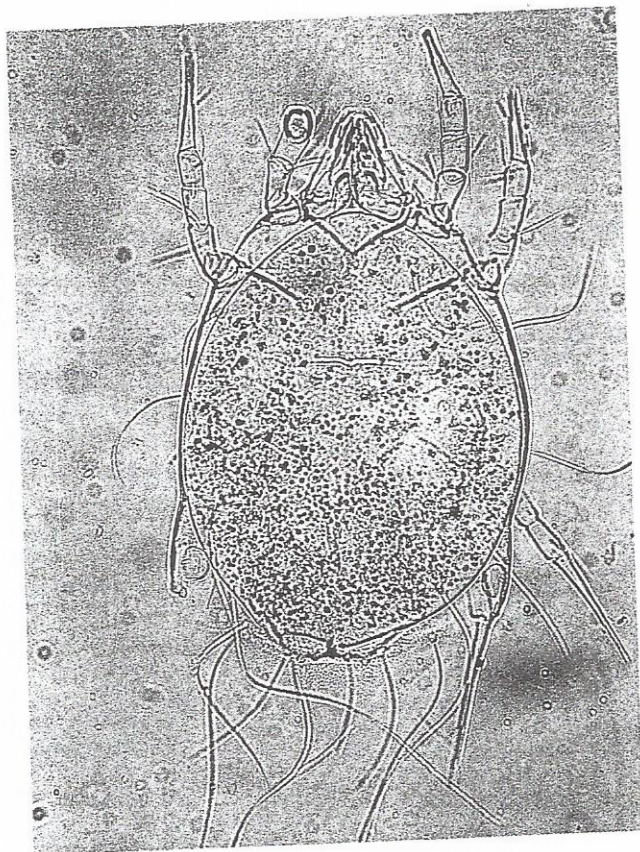


Figura 5. - Deutonymfa ipopiale di *Glycyphagus domesticus* (caso No. 1) (400 x).

gior quantitativo di uova e si erano accresciuti mutando da larve esapodi in ninfe I ottopodi e poi in ninfe II. Raggiunto tale stadio, gli acari, favoriti dall'elevata umidità relativa ambientale, avevano iniziato a diffondersi nella stanza infestando sia il pavimento che il letto, l'armadio e gli abiti.

La presenza di deutonymfe ipopiali di *G. domesticus*, rilevata nel caso No. 1, è indicativa delle difficoltà incontrate da questi acari durante la loro fase di migrazione ambientale; a queste avversità microclimatiche gli acari hanno risposto trasformandosi in ipopi, cioè in forme evolutive dotate di elevata resistenza. Tali stadi quiescenti, assolutamente facoltativi nel ciclo biologico di *Glycyphagidae*, sono la causa primaria delle reinfestazioni che non di rado si verificano più volte dopo il primo trattamento ambientale con acaricidi. Infatti, quando le condizioni microclimatiche della

stanza divengono nuovamente favorevoli, la ninfa eteromorfa si trasforma direttamente in un artropode adulto in grado di replicarsi, avviando così un nuovo ciclo riproduttivo.

Dal punto di vista parassitologico, il reperto dell'ipopio nella polvere ambientale, unitamente alla presenza di uova e larve, può essere così interpretato: 1) se il trattamento acaricida non è stato ancora effettuato, la sua presenza è indicativa di una fase iniziale di infestazione ambientale, destinata ad aumentare nel tempo; 2) se invece la disinfestazione è già stata eseguita, il riscontro di ipopi vivi è espressione dell'insorgenza di una resistenza ambientale da parte di questi artropodi e della necessità di ripetere, almeno 15 giorni più tardi, il trattamento, meglio se con una sostanza acaricida differente.

Dal punto di vista clinico, è noto da tempo il rapporto tra la presenza di questi acari e l'insorgenza di disordini cutanei intensamente pruriginosi, spesso richiamanti la scabbia, pur in assenza di cunicoli^{11,12}. Le eruzioni eritemato-papulo-vescicolari e pustolose da noi osservate, invece, sembrerebbero poco comuni e potrebbero, a nostro avviso, essere messe in relazione alla fase migratoria di questi artropodi che dal focolaio riproduttivo tendono a diffondere nelle stoffe degli abiti e nella biancheria dei pazienti. In questa fase, tra l'altro, le deiezioni fecali degli acari sono maggiormente irritanti/allergizzanti; per di più, durante le fasi di trasformazione biologica e cioè di passaggio interstadiale, si ha liberazione di grandi quantitativi di esuvie, le cui microsetole potrebbero agire direttamente sulla cute causando insolite reazioni.

In conclusione riteniamo che la presenza di acari della famiglia *Glycyphagidae* nelle abitazioni sia evento significativo sotto il profilo igienico-sanitario e, comunque, espressione di un alterato equilibrio ambientale. In questi casi l'esame delle polveri domestiche costituisce un indispensabile ausilio diagnostico consentendo di rilevare non soltanto l'agente patogeno, ma anche il suo momento biologico. Ovviamente, un'accurata disinfestazione dell'ambiente assume un ruolo di primaria importanza per la risoluzione delle manifestazioni cutanee.

Bibliografia

1. Fields JP, Hoke AW, Cronce PC. Cheese mite dermatitis. *Arch Dermatol* 1968; 98: 669.
2. Patussi V, Mazzucato S, Lorusso A, et al. Storage mites and their role in the onset of asthma and oculorhinitis among the farmers in north-east Italy. *Med Lavoro* 1994; 85: 402.
3. Dubinina HV, Pletiev BD. Acarofaune de la poussière domestique. *Parasitol Sborn Akad Nauk CCCR Zool Inst* 1978; 28: 37.
4. Cooreman J. L'invasion des habitations par un acarien *Glycyphagus domesticus* (De Geer). *Natural Belg* 1944; 6: 67.
5. Rivers JK, Martin J, Pukay B. Walking dandruff and Cheyletiella dermatitis. *J Am Acad Dermatol* 1986; 15: 1130.
6. Principato M, Polidori GA. *Pyemotes ventricosus*: un acaro associato al «tarlo del legno» parassita occasionale dell'uomo. *Praxis Vet* 1993; 14: 23.
7. Marini M, Ferrari R, Francia F, et al. Dermatite parassitaria in ambiente domestico, causata dall'acaro *Pyemotes ventricosus*. *Ann Ital Dermatol Clin Sper* 1997; 51: 30.
8. Fain A, Hart BJ. A new simple technique for extraction of mites, using the difference in density between ethanol and saturated NaCl (preliminary note). *Acarologia* 1986; 27: 255.
9. Sinha RN. Ecological relationships of stored-products mites and seed-borne fungi. *Acarologia* 1964; 6: 372.
10. Hart BJ, Douglas AE. The relationship between house dust mites and fungi. In: Murphy PW, Schuster R (eds). *The acari: reproduction, development and life-history strategies*. Chichester: Ellis Horwood Ltd, 1990.
11. Frankland AW, McEven LM, Feinberg JG. Skin reactions to dust and mites. *Int Arch Allergy* 1979; 37: 351.
12. Leigh G. Entomodermatosi. In: Serri F (ed). *Trattato di dermatologia*. Padova: Piccin Nuova Libreria, 1987; vol. II (39): 19.